

# Frakturprophylaxe: Höckerwinkel, Zentrik und Schliiffacetten im Fokus

Lange bevor ein Zahn bricht, beginnt er zu schmerzen. Dann ist es höchste Zeit, die Überlastung zu entfernen. Von Dr. med. dent. W. Weilenmann, Wetzikon, Schweiz.

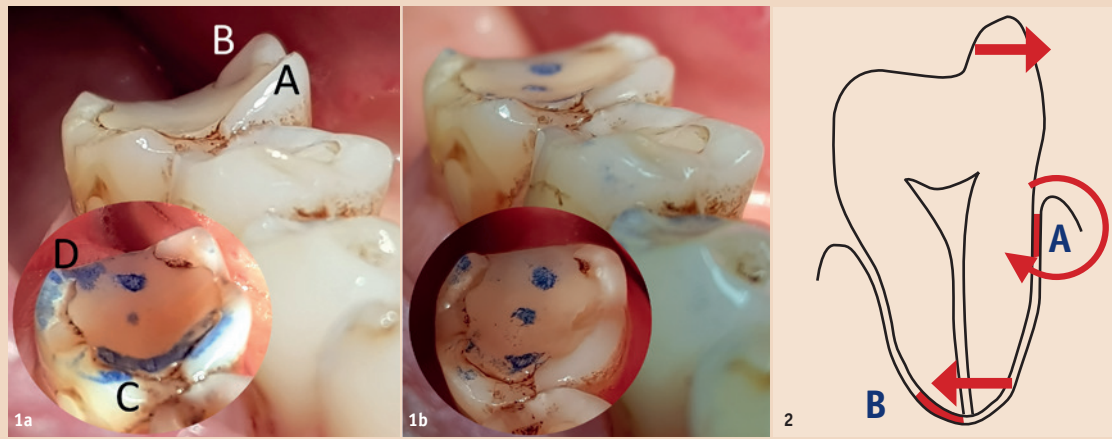
Seit der Publikation des Artikels „Vertikale Zahnfrakturen bedeuten keinesfalls das Ende eines Zahnlebens“ in der *Dental Tribune* 1/2015 sind über 150 betroffene Patienten (davon über 50 aus Deutschland) beim Autor erschienen. Alle besuchten zuerst mehrmals ihre Zahnärzte wegen den typischen Vorzeichen einer Fraktur: blitzartige oder stumpfe Kauschmerzen und/oder eine Kaltempfindlichkeit. Die Kollegen haben aber nichts gesehen, und oft auch ein zweiter Zahnarzt nicht. Dann aber litten die Patienten sehr große Schmerzen, und es hieß, der Zahn sei frakturiert und verloren. Die Patienten verweigerten die Extradation und fanden im Internet die obige Publikation. Der Autor konnte bis auf elf Zähne alle wieder symptomfrei machen und mit der beschriebenen verstärkten Kompositfüllung versorgen. Zähne sind gekerbte Körper und unterliegen der Kerbwirkung. Sie ist im Maschinenbau ein wichtiges Thema. Frakturen entstehen erst, wenn drei bestimmte Formfaktoren gewisse Ausmaße annehmen und zugleich hohe Kräfte auftreten, Schwachstellen vorhanden sind und genügend viele Belastungszyklen stattgefunden haben. Die Formfaktoren lassen sich auf die Zähne übertragen. Es sind der Höckerwinkel, die Zentrik und die Schliiffacetten. Erst wenn man die Pathomechanismen der Formfaktoren (Abb. 1a und b) und die Vorzeichen der Fraktur (Abb. 2) versteht, begreift man sie als Okklusionsfehler und wie man diese eliminiert.

## 1. Okklusionsfehler: steiler Höckerwinkel

Die Höckerwinkel diagnostiziert man, indem man in sagittaler Richtung über die Kauflächen der Seitenzähne schaut (Abb. 1a und b, 4a und b sowie 15). Ihre Pathomechanismen sind:

- Überproportional starke Bildung von Spaltkräften (Abb. 3).
- Überlastungen bei fehlendem Gruppenkontakt (Abb. 4a und b).

Beißt man beispielsweise mit einer Kraft von einem Kilopond auf zähe Nahrung, so entsteht bei 180° Höckerwinkeln keine Spaltkraft (Zahn 46 in Abb. 1b), bei Höcker-



### 1. Okklusionsfehler: steiler Höckerwinkel

$$\text{Spaltkraft} = \frac{\text{Kaukraft}}{\tan(\text{Höckerwinkel}/2)}$$

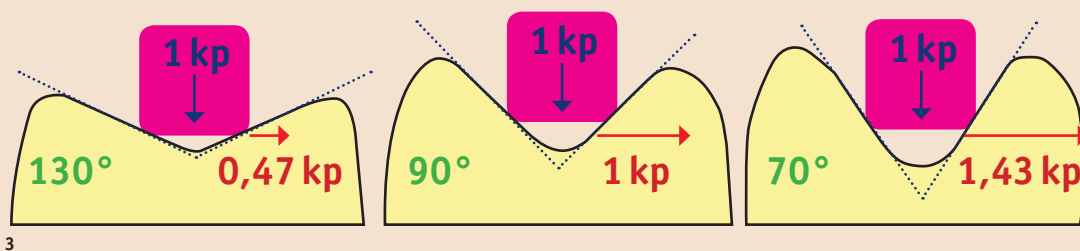


Abb. 1a und b: Zahn 46 mit Kauschmerz, Kaltempfindlichkeit und Schmelzriss mesial wegen den vier Okklusionsfehlern A (steiler Arbeitskontakt), B (steiler breitflächiger Nahkontakt), C und D (je gleichzeitige Arbeits- und Balancekontakte resp. Kerben beim Antagonisten). Rechts: Nach dem Einschleifen konnte der Patient sofort wieder kräftig und schmerzfrei kauen. Die Kaltempfindlichkeit verschwand bereits nach wenigen Tagen. – Abb. 2: Pathogenese der Kaltempfindlichkeit: Der wiederholte Druck gegen den steilen Höcker quetscht das Parodont bei A und B gleichermaßen. Aber A wirkt wie ein Hypomochlion, sodass sich bei B der Apex bewegt. Dies führt rein mechanisch zu einer bakterienfreien, reversiblen Pulpitis, die den Zahn kaltempfindlich werden lässt. – Abb. 3: Höckerwinkel bei 130°, 90° und 70° und seine Spaltkraft (rot), alle bei einer Kaukraft von 1 kp auf ein zähes Kaugut. Der Tangens in der Formel bewirkt einen überproportional starken Anstieg der Spaltkraft bei kleinen Höckerwinkeln (Wirkungsprinzip der Axt). Belastet die Kaukraft nur einen der beiden Höcker (wie bei einer Mahlbewegung), so ist die Spaltkraft höchstens so groß wie die Kaukraft.

winkeln von nahezu 0° aber eine sehr große. Letztere finden sich zum Beispiel bei schlechten Provisorien, die zirkulär den senkrechten Kavitätenrand entblößen. Da kann ein einziger Biss auf ein Körnchen den ganzen Zahn spalten. Provisorien bei steilen Höckerwinkeln, vor allem nach Endodontie, können nach kurzer Zeit eine Fraktur provozieren.

Überlastete Höcker brechen gerne ab, wonach die Patienten jeweils sofort wieder schmerzfrei kauen können.

## 2. Okklusionsfehler: gekerbte Zentrik

Kerben sind scharfkantige zentrale Kontakte. Die antagonistische Höckerspitze ist ebenfalls scharfkantig. Zudem bestehen gleichzeitige Kontakte auf der Arbeits- und

Balanceseite. Ihre Pathomechanismen sind:

- Bildung von Spannungsspitzen und Haarrissen (Abb. 5 und 6).
- Blockierung der Seitbewegungen, deshalb Zahnlockerung (Abb. 14b) oder Quetschung der Pulpa im apikalen Desmodont (wie in Abb. 2).

Die Haarrisse entstehen besonders dann, wenn der Zahn eine Materialschwäche aufweist, beispielsweise in Form einer tiefen Fissur (= dünnes Pulpdach), Amalgamfüllung oder D1-Karies. Geschwächte Höcker sind mikrobeweglich und verursachen sehr viel Spaltkorrosion (Abb. 7). Die Quetschung der Pulpa führt zu Schmerzen, die oft unnötigerweise mit einer Wurzelbehandlung statt mit Frakturprophylaxe therapiert werden.

## 3. Okklusionsfehler: breitflächige Schliiffacetten

Schliiffacetten macht man am besten mit dem textilen Hanel® Artikulationsband sichtbar (Abb. 1a und b sowie 8 und 14). Aber Achtung: Der Patient schont den schmerzhaften Zahn, sodass die Schliiffacetten erst nach mehreren Anfärbungen sichtbar werden. Ihre Pathomechanismen sind:

- Erhöhung der Kaukraft wegen schlechter Schneidleistung (Abb. 8).
- Erhöhung der Bruchgefahr beim Knirschen (Abb. 9).

Zähne mit punktförmigen Kontakten erleiden nur kleine Spaltkräfte (Abb. 8, links). Bei abgenutzten Zähnen hingegen muss der Patient kräftiger kauen (wie wenn er das Kaugut mit dem Messergriff statt mit der Messerspitze zerschnei-

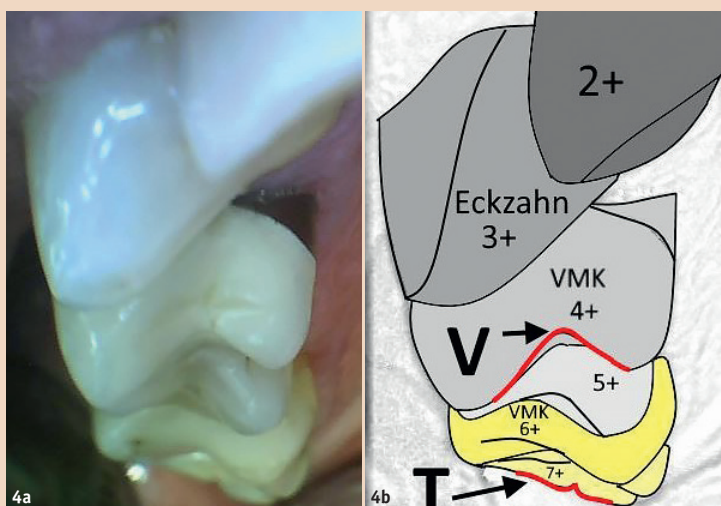
den müsste). Es entstehen bis zehnfach höhere Spaltkräfte (Abb. 8, Mitte).

Beim Knirschen reibt man zwei Schliiffacetten gegeneinander. Eine Knirschbewegung auf einer großen Schliiffacetten dauert ein bis zwei Sekunden und erzeugt vier bis neun Spannungsspitzen (Abb. 9). Beim Verschieben der Zähne über die Schliiffacetten verschwinden die Spannungsspitzen mehrmals ruckartig und bauen sich sofort wieder auf. Das beschleunigt die Materialermüdung. Kurze Schliiffacetten ermöglichen nur kleine Knirschbewegungen mit wenigen Spannungsspitzen.

## Die Frakturprophylaxe

Die Frakturprophylaxe reduziert die Spaltkräfte und Spannungsspitzen, indem sie alle drei Formfaktoren verändert.

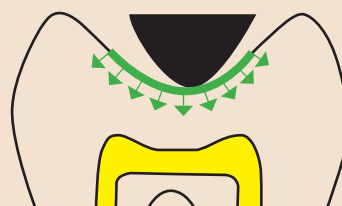
- **Steile Höckerwinkel:** Sie werden durch Abflachen der Höckerabhänge und Entfernen der Kontakte auf der Balanceseite eliminiert. Das Ziel ist ein 130°-Höckerwinkel, weil dann die Spaltkraft nur 50 Prozent der Kaukraft beträgt. Er war der Normalfall in vorindustrieller Zeit (Abb. 10).
- **Kerben am Zentrikboden:** Wenig eingesunkene Kerben werden bloß an ihrem Rand entlang beschliffen (Abb. 16). Tief eingekerbte Zentriken werden mit Komposit erhöht. Dazu wird zuerst der antagonistische Höcker ein bis zwei Millimeter gekürzt und seitlich reduziert, damit er schlanker wird. Eine allenfalls vorhandene alte Amalgam- oder Kompositfüllung wird entfernt. Kommt ein Haarriss zum Vorschein, wird er mindestens teilweise ausgebohrt. Nach der adhäsiven Vorbereitung wird absichtlich zu viel Komposit in die Kavität eingefüllt. Nun werden die prospektiven Kontakte durch Zubeißen (nach Anwendung von Distelöl als Separierflüssigkeit) sichtbar gemacht (Abb. 16). Allenfalls muss man jetzt den Antagonisten noch mehr kürzen und schlanker machen. Nach der Polymerisation wird die Zentrik unter sorgfältigem Erhalt des zentralen Kontaktpunktes flach ausgerundet (Abb. 5, rechts).



## 2. Okklusionsfehler: gekerbter Zentrikboden

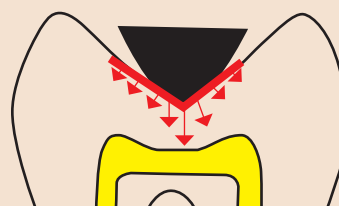
### Zentrik ausgerundet

Spannungen gleichmäßig verteilt



### Zentrik mit Kerbe

Spannungsspitzen unter der Kerbe



### Zentrik mit Haarriss

mit Komposit verstärkt und ausgerundet

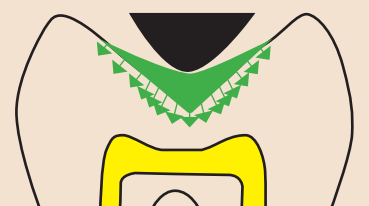
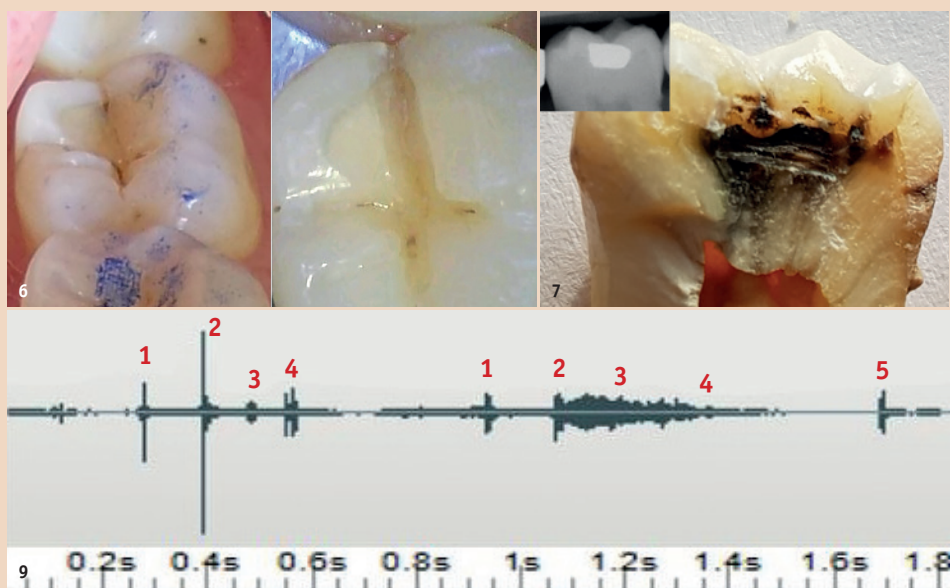


Abb. 4a und b: Steile (V = 90°) und flache (T = 180°) Höckerwinkel im selben Quadranten verunmöglichen den Gruppenkontakt. Der Zahn 4+ wird zwangsläufig überlastet. – Abb. 5: Links: Zentrikboden ideal ausgerundet. Mitte: Kerbe wegen scharfer Höckerspitze und mit Spannungsspitzen an der schwächsten Stelle. Rechts: Frakturprophylaktisch therapiert mit abgerundeter Höckerspitze und einem Kontakt in der Mitte der Zentrik.



3. Okklusionsfehler: breitflächige Schliffacetten

$$\text{Nötiger Kaudruck} = 5 \text{ at} = \frac{\text{Kaukraft}}{\text{Kontaktfläche}} = \frac{5 \text{ kp}}{100 \text{ mm}^2}$$

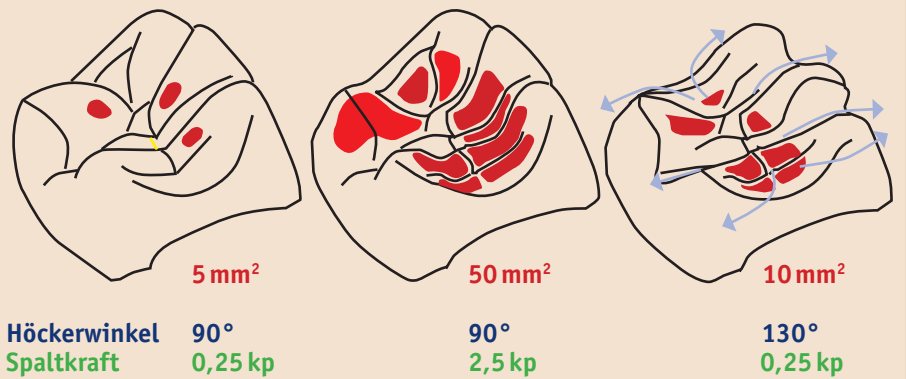


Abb. 6: Zahn 37 mit blitzartigem Kauschmerz (Dehnung des Haarrisses) und Kaltempfindlichkeit (gemäß Abb. 2). Die zentrale Fissur wirkt wie eine Kerbe, und die minimale Fissurenkaries ist eine Materialschwäche. Man beachte den Haarriss (rechts). – Abb. 7: Zahn 37 mit einer kleinen, etwa 40 Jahre alten Amalgamfüllung. Pulpnekrose und Versprödung des Dentins durch Spaltkorrosion. Keine Schmerzen bis zum Moment der Fraktur. – Abb. 8: Um die nötige Schneidleistung (= Kaudruck) zu erreichen, muss die Kaukraft proportional zur Kontaktfläche erhöht werden. Links: Jugendliche punktförmige Kontakte. Mitte: Breitflächige Kontakte mit zehnfacher Spaltkraft(!). Rechts: nach der Frakturprophylaxe wird die Spaltkraft wieder harmlos. – Abb. 9: Visualisiertes Geräusch einer Knirschbewegung. Schliffacetten mit vier bis neun Knacktönen resp. Spannungsspitzen pro Sekunde.

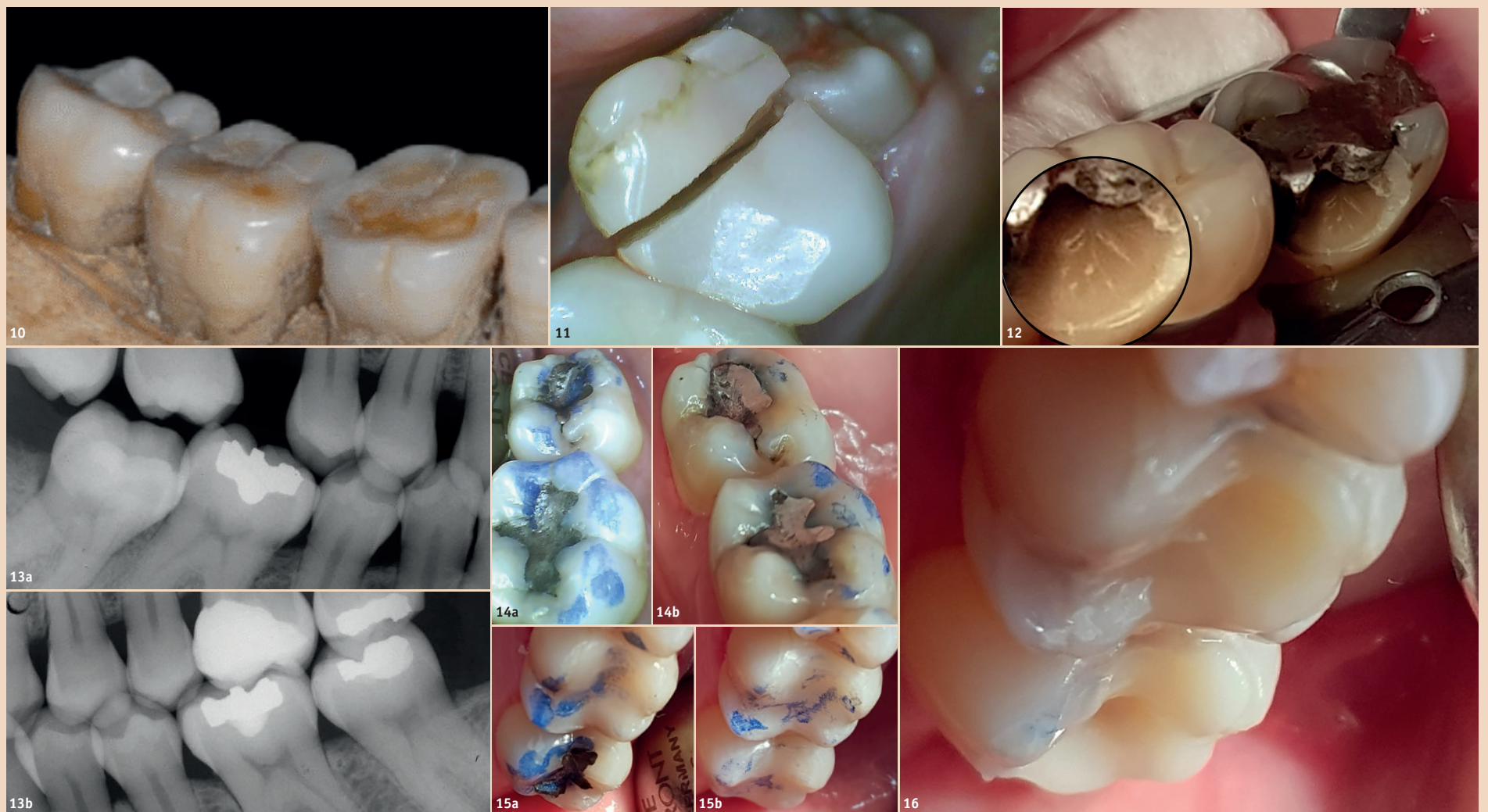

Abb. 10: Flache Höckerwinkel und minimale Fissuren. Archäolog. Gebiss aus dem 7.–14. Jh. – Abb. 11: Wurzelbehandelter 27 mit frakturierter, erst vier Jahre alter Kompositfüllung. Adhäsion stärker als Kohäsion. Ätiologie: Breite Schliffacetten auf der Balanceseite bei starkem Knirschen, breiter Nahkontakt auf der Arbeitseite. – Abb. 12: Typische Höckerfraktur neben einer etwa 30 Jahre alten Amalgamfüllung. Inset: Schrittweises Risswachstum im verfärbten Dentin. – Abb. 13a und b: Bitewings 2010. Direkte Überkappung unter Komposit bei 26, vier kleine Amalgamfüllungen. – Abb. 14a und b: Zähne 36/37 vorher (a) und nachher (b) bukkal gekürzt, die Zentriken ausgerundet und die Balancekontakte entfernt. – Abb. 15a und b: Zähne 26/27 vorher (a) und nachher (b) mit erhöhten, flach ausgerundeten Zentriken, kleinen Arbeitskontakten und entfernten Balancekontakten. – Abb. 16: Zähne 26 und 27. Tentative, noch zu tiefe Zentriken im weichen Komposit vor dem zweiten Einschleifen der bukkalen Höcker 36/37.

• **Breitflächige Schliffacetten und Nahkontakte:** Liegen sie der Zentrik an, so verkleinert man sie durch mehrere Abflussrillen nach lingual, bukkal und approximal; liegen sie bukkal oder oral, verkleinert man sie rundum zu kleinen Farbpunkten. Auf der Balanceseite eliminiert man alle Kontakte (Abb. 8, rechts).

Die neuen Zahnformen führen bei fast allen Patienten sofort zu einem besseren Kaugefühl. Sie ändern auch die Bewegungsabläufe beim Knirschen. Die Adhäsion des Komposits am Dentin ist höher als die Kohäsion des Dentins. Deshalb können Haarrisse mindestens teilweise repariert werden. Neben adhäsiven Kompositfüllungen bricht selten ein Höcker ab, und Frakturen

entstehen eher im Komposit als zwischen Komposit und Höcker (Abb. 11). Im Gegensatz dazu brechen überlastete Höcker neben alten Amalgamfüllungen gerne ab, weil Amalgam keine Adhäsion besitzt (Abb. 12). Bei nicht klebbaren Flächen wie Gold und Porzellan genügen ein Millimeter tiefe Retentionen zur Verankerung des Komposits.

**Fallbeispiel**

Der 57-jährige Patient hat typische Frakturvorzeichen: blitzartige Kauschmerzen an Zahn 26 seit drei Wochen. Die bevorzugte Kauseite ist links wegen der Zahnlücke bei Zahn 16 (Abb. 13a). Der Zahn 26 war immer unauffällig außer 2004, da bekam er ein tiefes Komposit mit direkter Überkappung (CaOH<sub>2</sub>) als Ersatz für eine

alte Amalgamfüllung (Abb. 13b). Es könnte also eine irreversible Pulpitis vorliegen. Der Kauschmerz ist heftig, vergeht aber jeweils rasch und entsteht nur genau in dem Moment, wenn er auf ein hartes Körnchen beißt. Das rasche Abklingen weist auf eine gesunde Pulpa hin. Also fällt der Verdacht auf Okklusionsfehler. Zwar ist kein Haarriss zu sehen, dafür aber Höckerwinkel von teilweise 90°, Kerben in den Amalgamfüllungen an 36 und 37, viele breite Kontakte auf schiefen Flächen und kaum eine Abflussrinne (Abb. 14a und 15a). Welche Höcker soll man kürzen und welche Zentriken erhöhen? Die einfachste Lösung war, das Komposit von 26 zu erhöhen, das kleine Amalgam bei 27 zu ersetzen und 36/37 lediglich einzuschleifen.

Zuletzt liegt die Hauptlast auf horizontalen Flächen und abgerundeten tragenden Höckern (OK palatinal und UK bukkal) (Abb. 14b und 15b). Ein Einbiss ins weiche Komposit (mit Distelöl als Separierflüssigkeit, Abb. 16) erlaubt ein zweites, korrigierendes Einschleifen vor dem Härten. So können ideale Zentriken und Höckerwinkel modelliert werden, und so entstehen sichere Kontaktpunkte in der Mitte der Zentriken (Abb. 15b). Der Patient konnte in der Folge sofort wieder schmerzfrei kauen. Preis: 310 CHF/ca. 280 Euro.

**Danksagung**

Der Autor bedankt sich bei Marvin Rueppel, MSc ETH in Mechanical Engineering, für die hilfreichen Erklärungen zu den Frak-

turmechanismen bei Polymeren und Faserverbundwerkstoffen. DT

**Kontakt**



Dr. med. dent. Walter Weilenmann

Zentralstr. 4  
8623 Wetzikon, Schweiz  
Tel.: +41 44 9303303  
w.weilenmann@hispeed.ch  
www.zahnarztweilenmann.ch

