

# Multiple Kleinschäden an Zähnen älterer Patienten

Mechanisch, chemisch und strukturbio­logisch bedingte Schäden, gegen die es fast keine Prophylaxe gibt.  
Von Dr. med. dent. W. Weilenmann, Wetzikon, Schweiz.

Fast jeder Mensch hat einzelne kleine, nicht kariöse Zahnschäden. Meistens stören sie nicht. Aber manchmal werden sie unmerklich größer und zahlreicher, und eines Tages kratzen sie scharfkantig die Zunge oder machen Angst vor größeren Schäden. Die Ursachen sind mechanisch, chemisch und strukturbio­logisch, und dagegen gibt es fast keine Prophylaxe. Repariert man die Schäden, so muss man an Bruxismus, Säurekonsum, übertriebene Mundhygiene, Dentalalterung, schiefe Ebenen u. a. m. denken, um Rezidive zu verhüten.

## Unvermeidbare Alterung

Die Kleinschäden sind hauptsächlich Schmelzrandfrakturen und Erosionen (Abb. 1 und 2). Die Frakturen beginnen als mikroskopisch kleine Risse, die bei jeder größeren Belastung länger werden, und die Erosionen sind eine Kombination von Säure und Abrieb. Die Alterung beschleunigt diese Prozesse, Mikrorisse schwächen den Zahn immer mehr, und durch die Erosion gelangt immer weiches Dentin mit noch mehr Tubuli an die Oberfläche. Die klinischen Kennzeichen der Alterung sind grubenförmig abradiertes Dentin, sichtbare Haarrisse, glasartiges Tertiärdentin in der Mitte der Erosion, Schmerzen bei süßen und/oder sauren Speisen, Kaltempfindlichkeit aufgrund von Überlastungen wegen tiefen, breitflächigen Zahnkontakten und fehlenden Abflussrillen usw. Bei diesen Schäden kann man keine Karies detektieren und exkavieren, sondern man muss die mechanischen und chemischen Umstände eruieren und verändern, um die Alterung zu verlangsamen und weitere Schäden zu verhindern.

## Schmelzfrakturen und Mechanik

Frakturen entstehen, wenn die Festigkeit eines Materials der einwirkenden Kraft nicht standhalten kann. Die Zugfestigkeit von Schmelz beträgt nur 20 N/mm<sup>2</sup>, von pulpanahem Dentin etwa 30 N/mm<sup>2</sup> und von äußerem Dentin gut 60 N/mm<sup>2</sup>. Grund ist die zunehmende Zahl der Dentintubuli: außen sind es 10.000 Tubuli/mm<sup>2</sup>, innen 50.000 Tubuli/mm<sup>2</sup> (M. Giannini et al., 2004). Die Bruchfestigkeit von Dentin sinkt im Alter auf etwa 50 Prozent wegen der zunehmenden Verkalkung der Tubuli (A. Nazari et al., 2009). Komposit ist bezüglich Festigkeit und Alterung ähnlich wie Dentin. Seine Druckfestigkeit ist auch etwa zehnmal so hoch wie die Zugfestigkeit. Aber wegen der hohen Zahl von Belastungen ist die Dauerfestigkeit ausschlaggebend. Sie beträgt nur ein Drittel der Zugfestigkeit! Folglich ist die Dentinadhäsion bei alten Zähnen in tiefen Defekten nicht einmal halb so groß wie in flachen Defekten von jungen Zähnen. Das wäre ja nicht schlimm, wenn die Kaukraft entsprechend abnehmen würde. Aber der Kaumuskel ist nicht nur der stärkste Muskel im Körper, er bleibt es auch bis zuletzt (sofern man über feste Zähne verfügt). Er erzeugt beim Essen meistens nur eine kleine Kaukraft von 0 bis 30 N. Er kann sie aber bei zähem Fleisch bis auf 200 N steigern. Als Nebeneffekt schleift er die Höckerabhänge langsam zu breiten, steilen Flächen, an denen die Querkraft immer größer werden. S. Salis-Gross fand in ihrer Dissertation (1996) bei ausnahmslos allen Probanden einmal pro Woche im Schlaf eine Knirschkraft von 300 bis 600 N (bei Frauen häufiger als bei Männern). Trifft die Kaukraft beim Essen auf eine 45° schiefe Ebene, so lenkt sie sich in eine ebenso große Querkraft um und erzeugt beim Essen also gleich hohe Zugspannungen wie beim Bruxismus. Die Patienten erscheinen nun wegen blitzartigen Kauschmerzen auf schiefen Ebenen. Die Extraktion eines festen Zahns verschlechtert die ganze Mechanik, weil die gleiche Kaukraft dann auf weniger Zähne einwirkt.

## Korrosion und Chemie

Die Erosionen sind eine klassische Form der Korrosion mit den drei Co-Faktoren Säure, Belastung und Abrieb. Erstens protonieren

## Erosionen und Schmelzfrakturen bei älteren Patienten

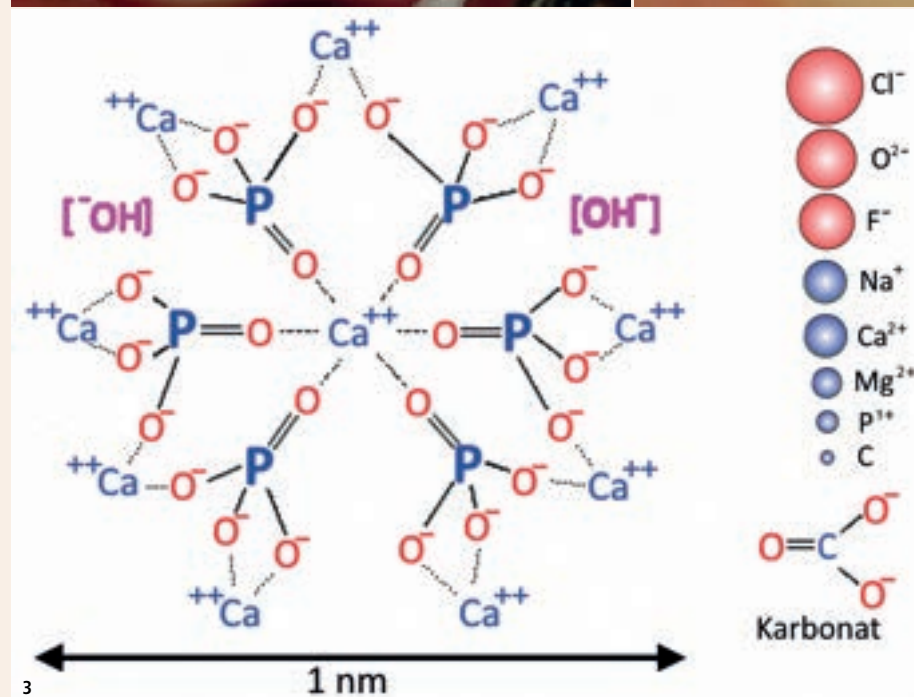
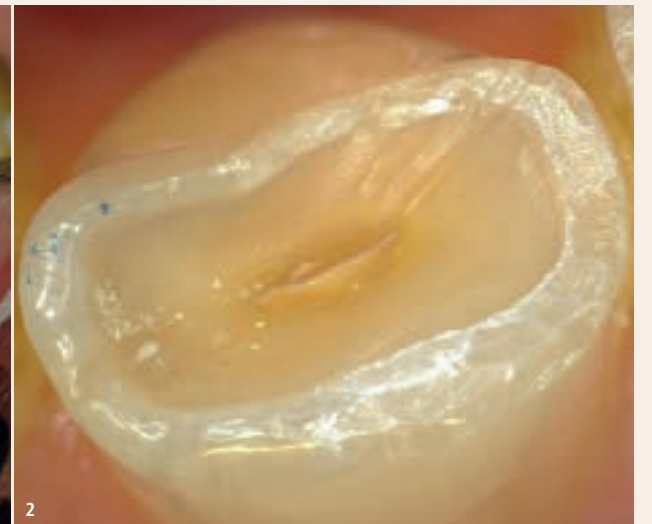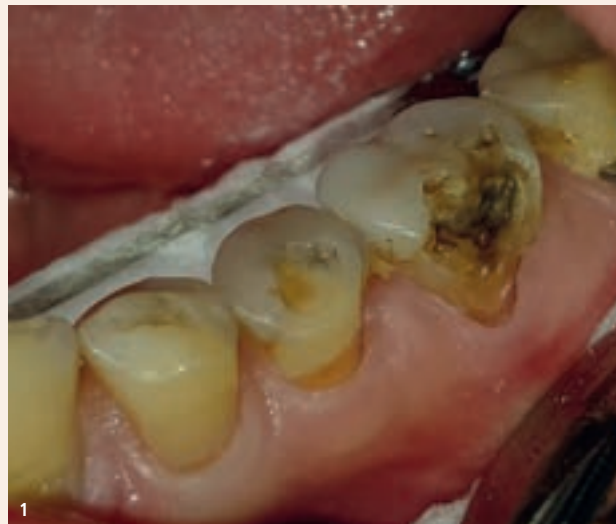### Kompositfüllungen:

- nicht minimalinvasiv, sondern maximal retentiv präparieren
- zirkulär bis zum Schmelz extendieren

### Ratschläge

#### gegen Erosionen und empfindliche Zahnhälse:

- Fluoride
- Kaffee, Bier und Wein reduzieren
- Früchte zusammen mit eingeweichtem Getreide essen (Birchermüsli)
- nur einmal pro Tag Zahnpasta verwenden



**Abb. 1:** 69-jähriger kariesfreier Patient mit Kleinftrakturen und Erosionen auf den Kauflächen und an den Zahnhäl­sen. – **Abb. 2:** 58-jähriger Patient, Zahn –2, zahlreiche Schleifspuren im Dentin und sogar im Schmelz in sagittaler Richtung. Sie stammen vom zu häufigen Zähneputzen. Direkt über der Pulpa ist die Erosion am tiefsten und das Dentin am weichsten. Links im Bild ist der Schmelzrand glänzig und unberührt, rechts wurde er mit einem Polierdiamant leicht gekürzt. – **Abb. 3:** Hydroxylapatit  $\text{Ca}_{10}(\text{PO}_4)_6(\text{OH})_2$  im Korrosionsmedium Speichel. Karbonat, Magnesium und alle anderen Ionen (außer Fluor) destabilisieren den Apatit (E. Hellwig et al., 2013). Die Fremdionen dringen bis 50 µm tief ins Dentin ein. In dieser Zone entstehen auch die Spannungsspitzen. (Fotos: © W. Weilenmann)

die Säuren von Früchten und Beeren, Essig, sauren Getränken usw. den Apatit innert Sekunden. Fällt der pH-Wert unter 5,5, so lösen sich Hydroxylionen aus dem Kristallgitter. Sie werden durch die etwas größeren Chloridionen, die Kalziumionen durch Natrium- und Magnesiumionen ersetzt. Und das Phosphatgerüst wird von Karbonaten (aus Kohlensäure), Zitraten und weiteren organischen Substanzen substituiert (Abb. 3).

Zudem führen die o. g. Belastungen immer zu Spannungsspitzen nahe beim fixen Lager (also nahe beim Alveolenrand) und an der Oberfläche des Zahns, also genau beim Zahnhals. Sie dehnen und quetschen das Kristallgitter und treiben den Ionenaustausch an. Und folgend gelangen durch den Abrieb immer wieder neue Hydroxylionen an die Oberfläche. Okklusal erfolgt der Abrieb durch die Nahrungsfasern zeitgleich mit dem Säureangriff. Zervikal erfolgt er zwar zeitversetzt, aber bei mehrmaligem Zähneputzen pro Tag mit Zahnpasta und einer schädlich hohen Zahl von Bürstbewegungen. Der Hartsubstanzverlust kann bis zu einem Millimeter pro zehn Jahre betragen. Das entspricht einem täglichen Abtrag von etwa 300 Schichten Apatitkristall resp. einer Kürzung der Kollagenfibrillen um 0,3 µm.

## Mechanisch orientierte Therapie

Die Zugspannungen lassen sich durch Abflachen der schiefen Ebenen, Einschleifen von Abflussrillen und Auffüllen der eingesunkenen zentrischen Kontakte mit Kürzung der Antagonisten eliminieren. Wegen der schwachen Adhäsion ist es vorteilhaft, die Erosionen zirkulär mit einer Retentionsrinne zu versehen. Auch das Zentrum der Erosion soll exkaviert werden. Es ist zwar kariesfrei, aber häufig nur halbhart und verfärbt (Abb. 1). Die Kavität soll zirkulär an Schmelzgrenzen, um eine erneute Erosion zu verhindern. Damit ist die Präparation zwar nicht minimalinvasiv, dafür aber maximal präventiv gegen Luxationen. Sie ist meistens völlig schmerzfrei dank der fortgeschrittenen Obliteration der Pulpa.

## Chemische Prävention

Dem Patienten kann eine hoch fluoridierte Zahnpasta (wie Duraphat 5 ppm F) oder ein Fluorid-Gel (elmex Gelée 10 ppm F) verschrieben werden. Überdies soll er die Zähne nur einmal pro Tag mit Zahnpasta putzen. Zu empfehlen ist auch eine Reduktion des Genusses von Kaffee, Bier und Wein (pH-Wert 4 bis 5). Die Säuren der Früchte (pH-Wert 3 bis 4) kann er mit dem Birchermüsli-Prinzip eliminieren. Dazu weicht er zerdrücktes oder gemahlene Getreide (Haferflocken, Leinsamen, Braunhirse, Chiasamen usw.) über Nacht in Wasser oder Milch ein. Daraus wird ein zäher, mit Mineralien übersättigter Brei. Dieser saugt bei jedem Biss den Saft der Früchte sofort auf, sodass Letzterer nicht mehr auf die Zähne einwirken kann und die Zahnhälse sofort nicht mehr schmerzen. [DI](#)



Dr. med. dent.  
Walter Weilenmann

Zentralstr. 4  
8623 Wetzikon, Schweiz  
Tel.: +41 44 9303303  
w.weilenmann@hispeed.ch  
www.zahnarztweilenmann.ch



Infos zum Autor

„  
Die Ursachen einzelner kleiner, nicht kariöser Zahnschäden sind mechanisch, chemisch und strukturbio­logisch, und dagegen gibt es fast keine Prophylaxe.“